



ИЗДАЕТСЯ ФГБУ «З ЦВКГ им. А.А. Вишневского» Минобороны России

ГОСПИТАЛЬНАЯ МЕДИЦИНА

наука и практика

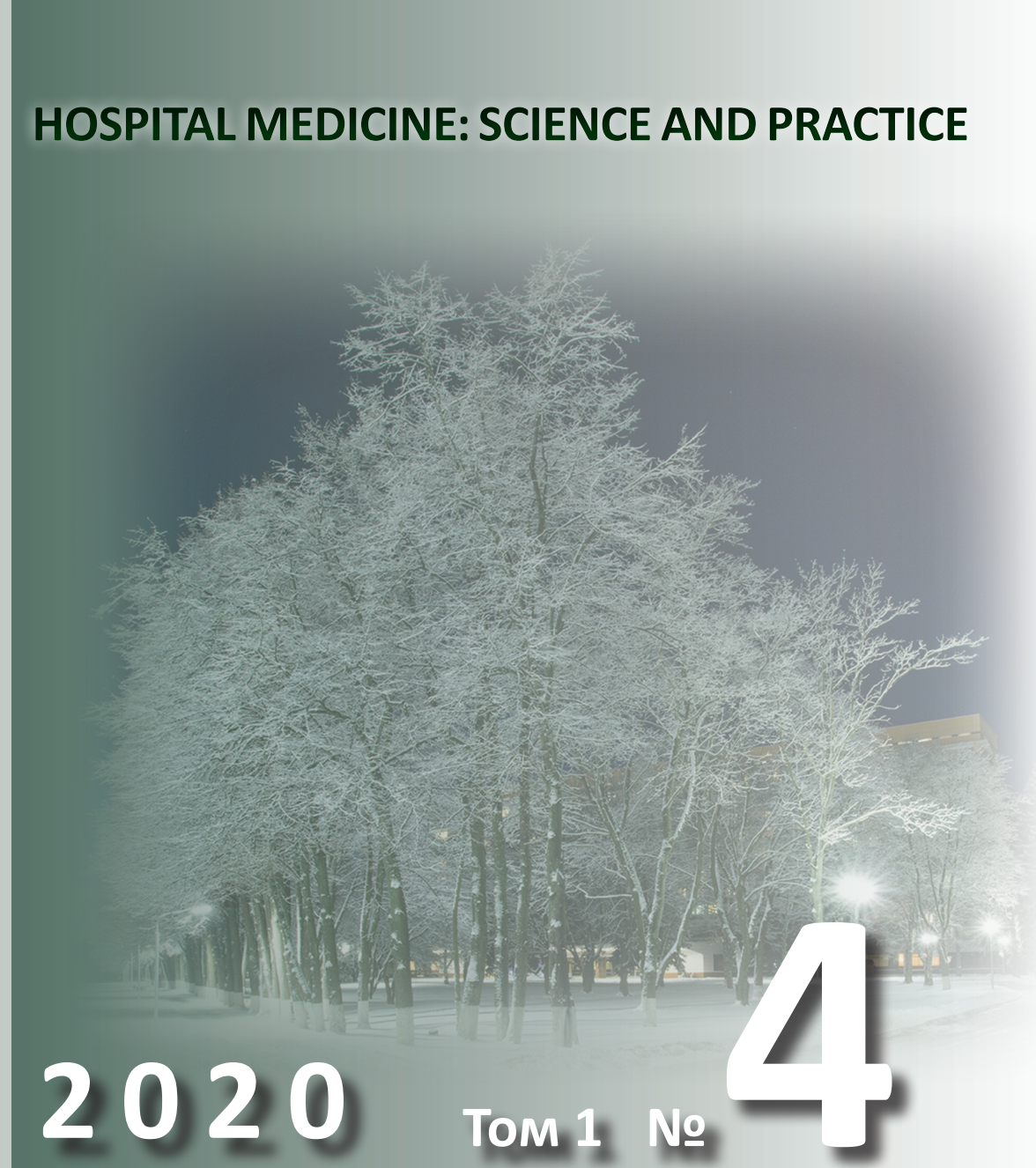
НАУЧНО-ПРАКТИЧЕСКИЙ РЕЦЕНЗИРУЕМЫЙ ЖУРНАЛ

HOSPITAL MEDICINE: SCIENCE AND PRACTICE

2020

Том 1 №

4





ISSN 2658-6681

Зарегистрирован Федеральной службой по надзору в сфере связи, информационных технологий и массовых коммуникаций.

Регистрационный номер
серия ПИ № ФС77-74606
от 14.12.2018г.

Включен в перечень рецензируемых научных изданий ВАК, в которых должны быть опубликованы основные результаты диссертаций на соискание ученой степени кандидата и доктора медицинских наук по распоряжению Минобрнауки России №427-р от 09.12.2020г.

Подписной индекс:
81094

Индексируется в Российском индексе научного цитирования (РИНЦ)

Ответственность за достоверность информации, содержащейся в рекламных материалах, несут рекламодатели.

**Заместитель
главного редактора:**
д.м.н., проф. Алехнович А.В.

Технический редактор:
Савельева З.А.
e-mail: jornal_hospitalmed@mail.ru

Отпечатано
в ООО «Красногорская типография»
143430, Моск. обл., г. Красногорск,
Коммунальный кв., д.2
Подписано в печать
Печать с оригинала автора
Заказ № . Тираж 1000 экз.
Формат 60x90/8
Бумага офсетная 80 г/м²
Объем печ. л.

ГОСПИТАЛЬНАЯ МЕДИЦИНА НАУКА И ПРАКТИКА

HOSPITAL MEDICINE: SCIENCE AND PRACTICE

Выходит один раз в три месяца

Основан в 2018 г.

Том 1 • №4 • 2020

Главный редактор д.м.н. Есипов А.В.

РЕДАКЦИОННАЯ КОЛЛЕГИЯ:

д.м.н. Амхадова М.А., д.м.н. Бакшеев В.И., д.м.н. Белякин С.А.,
д.м.н. Быков В.И., д.м.н. Васильев А.Ю., д.м.н. Виноградов О.И.,
д.м.н. Галлямова Ю.А., д.м.н. Гвасалия Б.Р., д.м.н. Дмитращенко А.А.,
д.м.н. Зиновьева О.Е., член-корр. РАН, д.м.н. Иванов А.М.,
д.м.н. Иванов Д.В., д.м.н. Казаков С.П., д.м.н. Калининская А.А.,
д.м.н. Карандин В.И., д.м.н. Кочергин Н.Г., д.м.н. Кочетов А.Г.,
д.м.н. Крашутский В.Н., д.м.н. Круглова Л.С., д.м.н. Литвиненко И.В.,
д.м.н. Кохан Е.П., д.м.н. Лищук А.Н., д.м.н. Ломакин М.В.,
д.м.н. Лубашев Я.А., д.м.н. Масюкова С.А., д.м.н. Мироненко В.А.,
д.м.н. Овечкин И.Г., д.м.н. Ойроткинова О.Ш., д.м.н. Ситников Н.В.,
д.м.н. Скворцов С.В., д.м.н. Столярж А.Б., к.м.н. Такач И.,
к.м.н. Тарасенко Г.Н., д.м.н. Турзин П.С., д.м.н. Тюков Ю.А.,
акад. РАН, д.м.н. Ушаков И.Б., д.м.н. Хышов В.Б.,
д.м.н. Шарапов Г.Н., д.м.н. Шляфер С.И., д.м.н. Юдин В.Е.,
д.м.н. Яменсков В.В., д.м.н. Ярошенко В.П.

Авторам, желающим опубликовать свои труды в данном журнале, статьи следует направлять по электронной почте на адрес: jornal_hospitalmed@mail.ru

По вопросам размещения рекламы или рекламных статей обращаться в редакцию журнала



ISSN 2658-6681

Registered by the Federal service for supervision of communications, information technology and mass communications. Registration number series ПИ № ФС77-74606 om 14.12.2018г.

It is included in the list of peer-reviewed scientific publications of the Higher Attestation Commission, in which the main results of dissertations for the degree of candidate and Doctor of medical Sciences should be published by order of the Ministry of Education and Science of the Russian Federation No. 427-r of 09.12.2020.

Subscription Index:
81094

The journal is indexed in the Russian science citation index (RSCI)

Responsibility for the reliability of information contained in promotional materials is borne by advertisers.

**Alternates
chief editor:**

MD, PhD, DSc, Prof. Alekhovich A.V.

Technical Editor:

Savelieva Z.A.

e-mail: jornal_hospitalmed@mail.ru

Printed

in LLC «Krasnogorskaya printing house»
143430, Moscow. region, the city of
Krasnogorsk, Communal square, 2
Signed in print

Print from the original author
Order № . Edition 1000 copies.

Format 60x90/8
Offset paper 80 g/m²
Volume of the furnace. I

GOSPITALNAYA MEDICINA NAUKA I PRACTIKA

HOSPITAL MEDICINE: SCIENCE AND PRACTICE

Issued once every three months

Founded in 2018

Vol. 1 • №4 • 2020

EDITOR-IN-CHIEF MD, PHD, DSC ESIPOV A.V.

EDITORIAL BOARD:

MD, PhD, DSc Amkhadova M.A., MD, PhD, DSc Baksheev V.I., MD, PhD, DSc Belyakin S.A., MD, PhD, DSc Bykov V.I., MD, PhD, DSc Vasiliev A.Y., MD, PhD, DSc Vinogradov O.I., MD, PhD, DSc Gallyamova Y.A., MD, PhD, DSc Gvasalia B.R., MD, PhD, DSc Dmitrashchenko A.A., MD, PhD, DSc Zinovieva O.E., Corr. Member RAS, MD, PhD, DSc Ivanov A.M., MD, PhD, DSc Ivanov D.V., MD, PhD, DSc Kazakov S.P., MD, PhD, DSc Kalininskaya A.A., MD, PhD, DSc Karandin V.I., MD, PhD, DSc Kochergin N.G. MD, PhD, DSc Kochetov A.G., MD, PhD, DSc Krasutsky V.V., MD, PhD, DSc Kruglova L.S., MD, PhD, DSc Lishchuk A.N., MD, PhD, DSc Kokhan E.P., MD, PhD, DSc Litvinenko I.V., MD, PhD, DSc Lomakin M.V., MD, PhD, DSc Lubashev Y.A., MD, PhD, DSc Masyukova S.A., MD, PhD, DSc Mironenko V.A., MD, PhD, DSc Ovechkin I.G., MD, PhD, DSc Oynotkinova O.Sh., MD, PhD, DSc Sitnikov N.V., MD, PhD, DSc Skvortsov S.V., MD, PhD, DSc Stolyarge A.B., Cand.Sc. Takach I., Cand.Sc. Tarasenko G.N., MD, PhD, DSc Turzin P.S., MD, PhD, DSc Tyukov Y.A., Acad. RAS, MD, PhD, DSc Ushakov I.B., MD, PhD, DSc Khyshov V.B., MD, PhD, DSc Sharapov G.N., MD, PhD, DSc Shlyafar S.I., MD, PhD, DSc Yudin V.E. MD, PhD, DSc Yamenskov V.V., MD, PhD, DSc Yaroshenko V.P.

Authors wishing to publish their works in this journal, articles should be sent by e-mail to the address: jornal_hospitalmed@mail.ru

On the placement of advertisements or promotional articles, contact the editorial office of the journal

СОДЕРЖАНИЕ

Клиническая медицина

Иволгин А.Ф., Литвиненко И.В., Цыган Н.В., Самушия М.А., Рагимова А.А.

ПОСЛЕОПЕРАЦИОННАЯ МОЗГОВАЯ ДИСФУНКЦИЯ В РАННЕМ И ОТСРОЧЕННОМ ПОСЛЕОПЕРАЦИОННОМ ПЕРИОДЕ ПРИ КАРОТИДНОЙ ЭНДАРТЕКТОМИИ5

Крайнюков П.Е., Скоробогатов В.М., Салимов Д.Ш., Чеснаков А.Н.

ОПЕРАТИВНОЕ ЛЕЧЕНИЕ ПЕРИФЕРИЧЕСКОГО РАКА ЛЕГКОГО В РАННИЙ ПОСЛЕОПЕРАЦИОННЫЙ ПЕРИОД ПОСЛЕ ЧРЕЗКОЖНОГО КОРОНАРНОГО ВМЕШАТЕЛЬСТВА СО СТЕНТИРОВАНИЕМ ПРАВОЙ КОРОНАРНОЙ АРТЕРИИ СТЕНТОМ PROMUS ELEMENT PLUS 3,0-24,0 В ВОЕННОМ ГОСПИТАЛЕ (КЛИНИЧЕСКОЕ НАБЛЮДЕНИЕ)11

Коржева И.Ю., Чернеховская Н.Е., Степанова В.В., Поваляев А.В.

КОМПЛЕКСНАЯ РЕНТГЕНО-ЭНДОСКОПИЧЕСКАЯ ДИАГНОСТИКА ПЕРИФЕРИЧЕСКИХ ОБРАЗОВАНИЙ ЛЕГКИХ16

Кокорин В.В., Крайнюков П.Е., Епифанов С.А., Чеснаков А.Н.

ПРИМЕНЕНИЕ СОВРЕМЕННЫХ КЛЕТОЧНЫХ ТЕХНОЛОГИЙ В ЛЕЧЕНИИ ЭНТЕЗОПАТИЙ23

Гудантов Р.Б., Моисеев Д.Н., Колодкин Б.Б., Ким Д.Ю., Кондаков Е.В., Карпов Н.А.

ВЫБОР ТАКТИКИ ЛЕЧЕНИЯ ТЯЖЕЛЫХ ФОРМ ПАНАРИЦИЯ: ОСОБЕННОСТИ АНЕСТЕЗИИ И ХИРУРГИЧЕСКИХ МЕТОДОВ ЛЕЧЕНИЯ28

Эртесян А.Р., Садыков М.И., Нестеров А.М.

КОНЦЕНТРАЦИЯ ОКСИДА АЗОТА В НЕСТИМУЛИРОВАННОЙ СЛЮНЕ ПРИ ПРОТЕЗИРОВАНИИ БЕЗЗУБЫХ ЧЕЛЮСТЕЙ РАЗЛИЧНЫМИ БАЗИСНЫМИ ПЛАСТМАССАМИ33

Тарасенко Г.Н., Есипов А.В.

ЭФФЕКТИВНОСТЬ НАРУЖНЫХ ПРЕПАРАТОВ В ТЕРАПИИ ГЕМАТОМ37

Епифанов С.А., Крайнюков П.Е., Апостолиди К.Г., Ахинян Э.К.

ЭНДОСКОПИЧЕСКАЯ МЕТОДИКА ВОССТАНОВЛЕНИЯ НИЖНЕЙ И МЕДИАЛЬНОЙ СТЕНОК ГЛАЗНИЦЫ ПРИ ТРАВМАТИЧЕСКИХ ПОВРЕЖДЕНИЯХ С ИСПОЛЬЗОВАНИЕМ БАЛЛОННОЙ ТЕХНИКИ40

Профилактическая медицина

Тонян А.Г., Хан В.В., Алехнович А.В., Карандин В.И.

ОБОСНОВАНИЕ МЕТОДИКИ ОЦЕНКИ ПОСТУРАЛЬНЫХ ИЗМЕНЕНИЙ САТУРАЦИИ КИСЛОРОДА У БОЛЬНЫХ COVID-1945

Медико-биологические науки

Лобанова Т.Н., Шарпов Г.Н., Есипов А.В., Павлова М.В., Алехнович А.В.

СОВРЕМЕННАЯ ЛАБОРАТОРНАЯ ДИАГНОСТИКА НАРУШЕНИЙ ГЕМОСТАЗА В КЛИНИЧЕСКОЙ ПРАКТИКЕ МНОГОПРОФИЛЬНОГО ГОСПИТАЛЯ54

CONTENTS

Clinical medicine

- Ivolgin A.F., Litvinenko I.V., Cygan N.V., Samushiya M.A., Ragimova, A.A.**
FEATURES OF ANXIETY AND DEPRESSION IN PATIENTS WITH NEW CORONAVIRUS INFECTION5
- Kraynyukov P.E., Skorobogatov V.M., Salimov D.Sh., Chesnakov A.N.**
THE TREATMENT SURGICAL OF PERIPHERAL LUNG CANCER IN THE EARLY POSTOPERATIVE PERIOD AFTER PERCUTANEOUS CORONARY INTERVENTION WITH STENTING OF THE RIGHT CORONARY ARTERY WITH A PROMUS ELEMENT PLUS STENT 3.0-24.0 OF A MILITARY HOSPITAL (CLINICAL OBSERVATION)11
- Korzheva I.Y., Chernechovskaya N.E., Stepanova V.V., Povalyaev A.V.**
COMPLEX X-RAY ENDOSCOPIC DIAGNOSIS OF PERIPHERAL LUNG FORMATIONS16
- Krainyukov P.E., Kokorin V.V., Epifanov S.A., Chesnakov A.N.**
CELLULAR TECHNOLOGIES IN THE TREATMENT OF ENTHESOPATHIES23
- Gudantov R.B., Moiseev D.N., Kolodkin B.B., Kondakov E.V., Kim D.Y., Karpov N.A.**
CHOICE OF TACTICS FOR TREATMENT OF SEVERE FORMS PANARITITION: FEATURES OF ANESTHESIA AND SURGICAL TREATMENT METHODS28
- Ertesyan A.R., Sadykov M.I., Nesterov A.M.**
NITROGEN OXIDE CONCENTRATION IN UNSTIMULATED SALIVA DURING PROSTHESIS OF EYEBRAL JAWS WITH VARIOUS BASIC PLASTICS33
- Tarassenko G.N., Esipov A.V.**
EFFICIENCY OF EXTERNAL PREPARATIONS IN THERAPY OF HEMATOMAS37
- Epifanov S.A., Krainiukov P.E., Apostolidi C.G., Akhinian E. K.**
ENDOSCOPIC METHOD OF RECONSTRUCTION OF INFERIOR AND MEDIAL ORBITAL WALLS IN CASES OF BLOWOUT FRACTURES, WITH THE BALLOONING TECHNIQUE40

Preventive medicine

- Tonyan A.G., Khan V.V., Alekhovich A.V., Karandin V.I.**
JUSTIFICATION OF THE METHODOLOGY FOR ASSESSING POSTURAL CHANGES IN OXYGEN SATURATION IN PATIENTS WITH COVID-1945

Medical and biological Sciences

- Lobanova T.N., Sharapov G.N., Esipov A.V., Pavlova M.V., Alekhovich A.V.**
MODERN LABORATORY DIAGNOSTICS OF HEMOSTATIC DISORDERS IN THE CLINICAL PRACTICE OF A MULTIDISCIPLINARY HOSPITAL54

Клиническая медицина

Clinical medicine

УДК 616-089.168:616.06:616.832.9.616.13-089

DOI: 10.34852/GM3CVKG.2020.39.99.001

Иволгин А.Ф.¹, Литвиненко И.В.², Цыган Н.В.², Самушия М.А.³, Рагимова А.А.³

ПОСЛЕОПЕРАЦИОННАЯ МОЗГОВАЯ ДИСФУНКЦИЯ В РАННЕМ И ОТСРОЧЕННОМ ПОСЛЕОПЕРАЦИОННОМ ПЕРИОДЕ ПРИ КАРОТИДНОЙ ЭНДАРТЕРАКТОМИИ

¹ФГБУ «3 Центральный военный клинический госпиталь им. А.А. Вишневецкого» Минобороны России²ФГБВОУ ВО «Военно-медицинская академия им. С.М. Кирова» Министерства обороны России, Санкт-Петербург³ФГБУ ДПО «Центральная государственная медицинская академия» УД Президента РФ, Москва

Аннотация. Изменение когнитивного статуса пациентов после реконструктивных операций в бассейне каротидных артерий является не редким осложнением течения раннего послеоперационного периода, а также может носить характер отсроченных и стойких изменений. Зависимые от возраста, нейродегенеративные изменения, являющиеся по сути естественным признаком старения головного мозга, при оперативном вмешательстве могут запускать механизмы когнитивных и поведенческих изменений, носящих признаки значимого отклонения от физиологической нормы. Фактор ухудшения когнитивных возможностей пациента является сдерживающим для выполнения операций, особенно у пациентов старшей возрастной группы.

Ключевые слова: послеоперационная мозговая дисфункция, каротидная эндартерэктомия, делирий, отсроченные когнитивные нарушения

Ivolgin A.F.¹, Litvinenko I.V.², Cygan N.V.², Samushiya M.A.³, Ragimova, A.A.³

FEATURES OF ANXIETY AND DEPRESSION IN PATIENTS WITH NEW CORONAVIRUS INFECTION

¹FSBI «3rd Central military clinical hospital of A.A.Vishnevsky» the Minister of Defense of Russia²Military Medical Academy n.a. S.M. Kirov, the Ministry of Defense of Russia, Saint-Petersburg³Central State Medical Academy of Department of Presidential Affairs, Moscow, Russia

Abstract. Changes in the cognitive status of patients after reconstructive operations in the basin of the carotid arteries are not a rare complication of the course of the early postoperative period, and may also have the character of delayed and persistent changes. Age-dependent neurodegenerative changes, which are essentially a natural sign of brain aging, can trigger the mechanisms of cognitive and behavioral changes that show signs of a significant deviation from the physiological norm during surgery. The factor of deterioration in the patient's cognitive capabilities is a deterrent to perform operations, especially in patients of the older age group.

Keywords: postoperative cerebral dysfunction, carotid endarterectomy, delirium, delayed cognitive impairment

Первое документальное описание изменений в когнитивной и психической сфере пациента после перенесенной операции встречается в трудах психиатра из Великобритании Джорджа Сэвиджа в 1887 году, когда был представлен случай послеоперационного делирия: «Он был в очень слабом состоянии, как духом, так и телом. Он был беспокойным,

бессвязным, повторял бессмысленные выражения. У него были все аспекты человека, наполовину пьяного» [1]. Спустя десятилетия, в 1955 году в журнале «Lancet», британский хирург Филипп Бедфорд опубликовал свои наблюдения, являющиеся первым всеобъемлющим отчетом по поводу снижения когнитивной функции у пожилых пациентов в после-

УДК 616.006.24-089:616.1:355-721

DOI: 10.34852/GM3CVKG.50.45.002

*Крайнюков П.Е., Скоробогатов В.М., Салимов Д.Ш., Чеснаков А.Н.***ОПЕРАТИВНОЕ ЛЕЧЕНИЕ ПЕРИФЕРИЧЕСКОГО РАКА ЛЕГКОГО В РАННИЙ ПОСЛЕОПЕРАЦИОННЫЙ ПЕРИОД ПОСЛЕ ЧРЕЗКОЖНОГО КОРОНАРНОГО ВМЕШАТЕЛЬСТВА СО СТЕНТИРОВАНИЕМ ПРАВОЙ КОРОНАРНОЙ АРТЕРИИ СТЕНТОМ PROMUS ELEMENT PLUS 3,0-24,0 В ВОЕННОМ ГОСПИТАЛЕ (КЛИНИЧЕСКОЕ НАБЛЮДЕНИЕ)***ФКУ «Центральный военный клинический госпиталь им. П.В. Мандрыка» Минобороны России, Москва*

Аннотация. Обобщены данные современной литературы, посвященной хирургическому лечению рака легкого I–II стадии. Изложены вопросы этиологии, эпидемиологии, клиники, диагностики, современных методов лечения. На клиническом примере продемонстрирована возможность выполнения через 2 мес после чрескожного коронарного вмешательства со стентированием правой коронарной артерии стентом «Promus Element Plus 3,0-24,0» резекции легкого с медиастинальной лимфаденэктомией. Стойкий гемостаз достигнут благодаря электрохирургическому прибору Harmonic «Ethicon Surgery», использующему технологию ультразвуковой коагуляции и диссекции тканей. Послеоперационный период в условиях хирургической реанимации протекал без осложнений.

Ключевые слова: стентирование правой коронарной артерии, рак легкого, факторы риска, ранняя диагностика, оперативное лечение.

*Kraynyukov P.E., Skorobogatov V.M., Salimov D.Sh., Chesnakov A.N.***THE TREATMENT SURGICAL OF PERIPHERAL LUNG CANCER IN THE EARLY POSTOPERATIVE PERIOD AFTER PERCUTANEOUS CORONARY INTERVENTION WITH STENTING OF THE RIGHT CORONARY ARTERY WITH A PROMUS ELEMENT PLUS STENT 3.0-24.0 OF A MILITARY HOSPITAL (CLINICAL OBSERVATION)***Central Military Clinical Hospital P.V.Mandryka of the Ministry of Defense of the Russian Federation, Moscow*

Abstract. The data of the modern literature devoted to the surgical treatment of stage I–II lung cancer are summarized. The issues of etiology, epidemiology, clinic, diagnosis, and modern methods of treatment are described. A clinical example demonstrates the possibility of performing a lung resection with mediastinal lymphadenectomy 2 months after percutaneous coronary intervention with stenting of the right coronary artery with a “Promus Element Plus 3.0-24.0” stent. Stable hemostasis is achieved thanks to the Harmonic “Ethicon Surgery” electro-surgical device, which uses the technology of ultrasonic coagulation and tissue dissection. The postoperative period in the conditions of surgical resuscitation proceeded without complications.

Keywords: right coronary artery stenting, lung cancer, risk factors, early diagnosis, surgical treatment

В настоящее время в большинстве развитых стран рак легкого является наиболее распространенной формой опухоли у мужчин и остается одной из важнейших медицинских и социально-экономических проблем. Ежегодно в мире регистрируется более 1,2 млн новых случаев рака легкого (чаще среди мужчин), что составляет более 12% всех выявленных злокачественных новообразований, из них до 60% приходится на развитые страны [1].

В структуре умерших от злокачественных новообразований доля рака легкого составляла 30,8% у мужчин и 6,6% у женщин, в США – 31 и 25% со-

ответственно. Ранжированный ряд 45 стран мира представлен в отношении смертности от рака легкого в следующем порядке: для мужчин – Венгрия, Польша, Россия, Чехия, Эстония; для женщин – Россия находится на 27 месте. Очень малое различие в среднем возрасте заболевших (64,7 года) и умерших (65,1 года) является отражением неблагоприятного прогноза при этой форме опухоли, отличающейся высокой летальностью. По данным SEER, 5-летняя выживаемость больных в США в целом составляет 14%, в Европе – всего 8%, такие же показатели в развивающихся странах.

УДК 616-073.75+616-072.1:616.24

DOI: 10.34852/GM3CVKG.34.63.003

Коржева И.Ю.^{1,2}, Чернеховская Н.Е.¹, Степанова В.В.¹, Поваляев А.В.¹

КОМПЛЕКСНАЯ РЕНТГЕНО-ЭНДОСКОПИЧЕСКАЯ ДИАГНОСТИКА ПЕРИФЕРИЧЕСКИХ ОБРАЗОВАНИЙ ЛЕГКИХ

¹Федеральное государственное бюджетное образовательное учреждение дополнительного профессионального образования "Российская медицинская академия непрерывного профессионального образования" Министерства здравоохранения Российской Федерации

²Городская клиническая больница им. С.П. Боткина, Москва, Россия

Аннотация. Проведено обследование 71 пациента, поступившего с диагнозом периферическая опухоль легкого. На основании комплексного обследования, включающего рентгенографию, компьютерную томографию органов грудной клетки с контрастированием или без него, бронхоскопию с трансbronхиальной биопсией легкого с последующими морфологическим и иммуногистохимическим исследованиями биопсийного материала периферический рак легкого диагностирован у 31 больного (43,7%), идиопатический легочный фиброз – у 14 (22%), неспецифическая интерстициальная пневмония – у 6 (9,5%), саркоидоз – у 4 (5,6%), пневмоконииоз – у 4 (5,6%), гемосидероз – у 4 (5,6%) пациентов. Благодаря проведенному комплексному обследованию диагноз был верифицирован у 90,1% больных. Эндоскопическая картина при всех периферических образованиях легких соответствовала диффузному двустороннему атрофическому бронхиту.

Ключевые слова: периферическое образование легкого, рентгенография, КТ, бронхоскопия, трансbronхиальная биопсия легкого, иммуногистохимическое исследование.

Korzheva I.Y.^{1,2}, Chernekhovskaya N.E.¹, Stepanova V.V.¹, Povalyaev A.V.¹

COMPLEX X-RAY ENDOSCOPIC DIAGNOSIS OF PERIPHERAL LUNG FORMATIONS

¹Federal state budgetary educational institution of additional professional education russian medical academy of continuing professional education of the Ministry of Health of the Russian Federation

²S.P. Botkin City Clinical Hospital, Moscow, Russia

Abstract. 71 patients were examined who were admitted with a diagnosis of peripheral lung tumor. Based on a comprehensive examination, including radiography, computed tomography of the chest organs with or without contrast, bronchoscopy with a trans – bronchial lung biopsy followed by morphological and immunohistochemical studies of the biopsy material, peripheral lung cancer was diagnosed in 31 patients (43.7%), idiopathic pulmonary fibrosis – in 14 (22%), nonspecific interstitial pneumonia – in 6 (9.5%), sarcoidosis – in 4 (5.6%), pneumoconiosis – in 4 (5.6%), hemosiderosis – in 4 (5.6%) patients. Due to the comprehensive examination, the diagnosis was verified in 90.1% of patients. Endoscopic picture with all of the peripheral formations of the lungs consistent with bilateral diffuse atrophic bronchitis.

Keywords: peripheral lung formation, radiography, CT, bronchoscopy, transbronchial lung biopsy, immunohistochemical examination.

Введение. В последние десятилетия отмечается рост заболеваемости раком легкого среди населения развитых стран и быстрое увеличение его среди других онкологических заболеваний. В России рак легкого занимает 1-е место среди злокачественных опухолей у мужчин. Стандартизованный показатель смертности у мужчин составляет 63,2‰, у женщин – 11,3‰ [1].

Успешное лечение рака легкого во многом зависит от ранней диагностики заболевания. Пятилетняя выживаемость больных после радикального лечения в стадии Tis достигает 95%, а при тре-

тней стадии заболевания – лишь 15-20%. Однако больные поступают в клинику преимущественно с 3-4 стадиями заболевания, поэтому радикальное лечение возможно только у 20% пациентов [2]. Наибольшие трудности представляет диагностика периферического рака легкого. Большинство авторов [3] рассматривают рентгенологическое исследование как метод выявления опухоли, а не распознавание ее истинной природы. На основании только лучевых методов поставить диагноз практически невозможно, так как изменения на рентгенограммах имеют вид пневмониеподобного

УДК 616.08-085.608:612.75

DOI: 10.34852/GM3CVKG.85.66.004

Кокорин В.В.^{1,2}, Крайнюков П.Е.^{1,3}, Епифанов С.А.², Чеснаков А.Н.^{1,2}

ПРИМЕНЕНИЕ СОВРЕМЕННЫХ КЛЕТОЧНЫХ ТЕХНОЛОГИЙ В ЛЕЧЕНИИ ЭНТЕЗОПАТИЙ

¹ ФКУ «Центральный военный клинический госпиталь им. П.В.Мандрыка» Минобороны России, Москва² ФГБУ «Национальный медико-хирургический Центр имени Н.И.Пирогова» Минздрава России, Москва³ ФГАОУ ВО «Российский университет дружбы народов» Минобрнауки России, Москва

Аннотация. Хронические болезни опорно-двигательного аппарата остаются важнейшей причиной инвалидизации жителей нашей страны и являются одним из социально значимых факторов, определяющих здоровье населения. Распространенность хронических болевых синдромов (ноцицептивного, нейропатического, психогенного) в России варьируется от 13,8 до 56,7%. Энтезопатия является одной из малоизученных на сегодняшний день форм поражения параартикулярных тканей и проявляется в течение жизни у 60-85% взрослого населения. Несмотря на разнообразие медицинских средств, и физиотерапевтических процедур, результаты лечения остаются неудовлетворительными, наблюдается высокая доля рецидивов и хронизации процесса. Вопросы этиопатогенеза данного заболевания остаются открытыми и требуют дальнейшего изучения. Перспективным методом лечения данной патологии в настоящее время считается применение клеточных технологий, в т. ч. развивающееся направление применение стволовых клеток.

Ключевые слова: энтез, энтезопатия, тканевая инженерия, скаффолд, стволовые клетки, клеточные технологии.

Krainyukov P.E.^{1,3}, Kokorin V.V.^{1,2}, Epifanov S.A.², Chesnakov A.N.^{1,2}

CELLULAR TECHNOLOGIES IN THE TREATMENT OF ENTHESOPATHIES

¹ P.V.Mandryka Central Military Clinical Hospital, Moscow² Pirogov National Medical and Surgical Center, Moscow³ «Peoples' Friendship University of Russia», Ministry of Education and Science of Russia, Moscow

Abstract. Chronic diseases of the musculoskeletal system remain the most important cause of disability in our country and are one of the socially significant factors that determine the health of the population. The prevalence of chronic pain syndromes (nociceptive, neuropathic, psychogenic) in Russia varies from 13.8 to 56.7%. Entesopathy is one of the little-studied forms of damage to para-articular tissues and is manifested during life in 60-85% of adult naseniya. Despite the variety of medical remedies, and physical therapy procedures, treatment results remain unsatisfactory, there is a high proportion of relapses and a chronization of the process. Questions of the etio-pathogenesis of this disease remain open and require further study. A promising method of treating this pathology is currently considered the use of cellular technologies, including the ever-increasing direction of the use of stem cells.

Keywords: enthes, enthesopathy, tissue engineering, scaffold, stem cells, cell technologies

Хронические болезни суставов и позвоночника остаются важнейшей причиной инвалидизации жителей нашей страны, уступая по этому показателю лишь кардиоваскулярной и онкологической патологии. В России заболевания опорно-двигательного аппарата занимают 2-е место по продолжительности и 3-е по частоте случаев временной нетрудоспособности и являются одним из социально значимых факторов, определяющих здоровье населения [7].

Количество пациентов с нозологическими формами, относящимися к XIII классу по МКБ-10, составило на 2012–2013 гг. 16,5 млн человек [2, 8].

Заболевания, характеризующиеся развитием скелетно-мышечной боли (СМБ), представляют собой одну из главных медицинских и социальных проблем [2]. По данным Российского общества по изучению боли, распространенность хронических болевых синдромов (ноцицептивного, нейропатического, психогенного) в России варьируется от 13,8 до 56,7%, составляя в среднем 34,3 случая на 100 человек. Более чем 40% людей, страдающих хронической болью, указывают на то, что боль серьезно снижает качество их жизни [14]

Пациенты, страдающие скелетно-мышечной болью, обусловленной в т. ч. поражением параар-

УДК 616-089:617.577-002.36

DOI: 10.34852/GM3CVKG.29.98.005

Гудантов Р.Б.¹, Моисеев Д.Н.^{1,2}, Колодкин Б.Б.¹, Ким Д.Ю.¹, Кондаков Е.В.³, Карпов Н.А.⁴
**ВЫБОР ТАКТИКИ ЛЕЧЕНИЯ ТЯЖЕЛЫХ ФОРМ ПАНАРИЦИИ:
ОСОБЕННОСТИ АНЕСТЕЗИИ И ХИРУРГИЧЕСКИХ МЕТОДОВ ЛЕЧЕНИЯ**

¹*P.V. Mandryka Central Military Clinical Hospital, Moscow*²*Pirogov National Medical and Surgical Center, Moscow*³*«Peoples' Friendship University of Russia», Ministry of Education and Science of Russia, Moscow*⁴*Filial No. 1 of the Federal State Institution «422 Military Hospital» of the Ministry of Defense of the Russian Federation, St. Petersburg*

Аннотация. На текущем этапе технического прогресса роль мелкой моторной функции кисти возросла, и ее потеря влечет за собой инвалидизацию. В связи с этим разработка новых методов лечения и скорейшего восстановления утраченной функции актуальна как никогда. В статье описан способ лечения гнойно-воспалительных заболеваний верхних конечностей с применением проводниковой анестезии под ультразвуковым контролем и его преимущества в сравнении с классическим оперативным вмешательством. Блокада плечевого сплетения подмышечным доступом под ультразвуковым контролем – это безопасный и эффективный метод регионарной анестезии, позволяющий проводить оптимальное оперативное вмешательство с возможностью ранней реабилитации и достижения лучшего функционального результата.

Ключевые слова: ультразвуковой контроль, регионарная анестезия, гнойно-воспалительные заболевания верхней конечности, хирургия

Gudantov R.B.¹, Moiseev D.N.^{1,2}, Kolodkin B.B.¹, Kondakov E.V.³, Kim D.Y.¹, Karpov N.A.⁴
**CHOICE OF TACTICS FOR TREATMENT OF SEVERE FORMS PANARITON:
FEATURES OF ANESTHESIA AND SURGICAL TREATMENT METHODS**

¹*P.V.Mandryka Central Military Clinical Hospital, Moscow*²*«Peoples' Friendship University of Russia», Ministry of Education and Science of Russia, Moscow*³*Pirogov National Medical and Surgical Center, Moscow*⁴*Filial No. 1 of the Federal State Institution "422 Military Hospital" of the Ministry of Defense of the Russian Federation, St. Petersburg*

Abstract. At the current stage of technical progress, the role of small motor function of the hand has increased, and its loss leads to disability. In this regard, the development of new methods of treatment and the early restoration of the lost function is more urgent than ever. The article describes a method for the treatment of pyoinflammatory diseases of the upper extremities using conduction anesthesia under ultrasound guidance and its advantages in comparison with classical surgical intervention. Ultrasound-guided axillary brachial plexus blockade is a safe and effective method of regional anesthesia that allows for optimal surgical intervention with the possibility of early rehabilitation and achieving a better functional result.

Keywords: Ultrasound control, regional anesthesia, pyoinflammatory diseases of the upper limb, surgery

Развитие современных технологий обуславливает автоматизацию производств, применение мобильных электронных устройств, компьютеризацию рабочего процесса, в связи с чем мелкая моторика кистей верхних конечностей сохраняет важную роль в трудовой деятельности человека. Отмечено, что пациенты с хирургической инфекцией верхней конечности составляют 30–50% больных, обращающихся в подразделения амбулаторно-поликлинического звена [4, 9].

В результате несвоевременного оказания квалифицированной медицинской помощи возника-

ют значительные анатомические и функциональные дефекты верхней конечности, нарушающие трудоспособность больных [4]. Перед врачом стоит задача, чтобы в процессе лечения максимально сохранить объем движений кисти и пальцев, которые выполнялись ими до момента возникновения заболевания. Качественное хирургическое лечение невозможно провести без адекватного анестезиологического пособия [1].

В процессе эволюции системы представлений о природе гнойно-воспалительных заболеваний менялись и подходы к хирургическому лечению,

УДК 661.982:616-003.231:616.314-77:616-77

DOI: 10.34852/GM3CVKG.93.93.006

Эртесян А.Р., Садыков М.И., Нестеров А.М.

КОНЦЕНТРАЦИЯ ОКСИДА АЗОТА В НЕСТИМУЛИРОВАННОЙ СЛЮНЕ ПРИ ПРОТЕЗИРОВАНИИ БЕЗЗУБЫХ ЧЕЛЮСТЕЙ РАЗЛИЧНЫМИ БАЗИСНЫМИ ПЛАСТМАССАМИ

ФГБОУ ВО «Самарский государственный медицинский университет» Минздрава России, г. Самара, Самарская область, Россия

Аннотация. В данном исследовании проводилось изучение изменения концентрации оксида азота (NO) в нестимулированной слюне подъязычной железы до и после наложения полных съемных пластиночных протезов из фотополимерных смол для 3D печати и акриловых пластмасс. Концентрацию NO в слюне определяли количественным определением стабильного конечного продукта NO-нитрита. Колориметрический анализ на основе реакции Грисса. В данном исследовании приняли участие 20 пациентов с полным отсутствием зубов, средний возраст которых составил 64,4±8,3 года. Статистически более значимыми показателями NO в слюне были на 7 и 21 день пользования полными съемными пластиночными протезами. Наибольшая концентрация NO в не стимулированной слюне, наблюдалась у пациентов со съемными протезами из Фторакс и Rapid Simplified, и составила на 7 день для Фторакс – 8,18±2,13 мкг/мл, 21 день – 7,62±1,76 мкг/мл; Rapid Simplified – 9,18±2,45 мкг/мл (7день), 7,85±1,47 мкг/мл – 21 день. Наилучший результат наблюдали у пациентов с полными съемными протезами из: Denture 3D+ - 5,91±1,20 мкг/мл и 5,05±1,24, 7 и 21 день, соответственно; Denture Base, 7 день – 6,17±2,54 мкг/мл, 21 день – 5,3±1,9 мкг/мл. Концентрация NO в слюне (в ее окисленной форме в виде нитрита) изменяется в ответ на адаптивный период после наложения новых полных съемных пластиночных протезов. Повышение концентрации NO наблюдалось на 7 и 21 день, которая возвращалась к близко нормальному уровню через 30 дней, а через 6 месяцев соответствовала нормальному до наложения полных съемных пластиночных протезов.

Ключевые слова: полный съемный пластиночный протез, полное отсутствие зубов, акриловая пластмасса, фотополимерная смола, аддитивные технологии, 3D печать, слюна

Ertesyan A.R., Sadykov M.I., Nesterov A.M.

NITROGEN OXIDE CONCENTRATION IN UNSTIMULATED SALIVA DURING PROSTHESIS OF EYEBRAL JAWS WITH VARIOUS BASIC PLASTICS

FSBEI HE «Samara State Medical University» MOH Russia, Samara, Rissia

Abstract. In this study, we studied the changes in the concentration of nitric oxide (NO) in unstimulated saliva of the hyoid gland before and after the imposition of full removable plate prostheses made of photopolymer resins for 3D printing and acrylic plastics. The concentration of NO in saliva was determined by quantitative determination of the stable final product of NO-nitrite. Colorimetric analysis based on the Griss reaction. This study involved 20 patients with complete absence of teeth, whose average age was 64.4 ± 8.3 years. The statistically more significant indicators of NO in saliva were on days 7 and 21 of using full removable plate prostheses. The highest concentration of NO in non-stimulated saliva was observed in patients with removable dentures from Ftorax and Rapid Simplified, and on day 7 for Ftorax - 8.18 ± 2.13 µg / ml, on day 21 - 7.62 ± 1.76 µg / ml; Rapid Simplified - 9.18 ± 2.45 µg / ml (7 days), 7.85 ± 1.47 µg / ml - 21 days. The best result was observed in patients with complete removable dentures from: Denture 3D + - 5.91 ± 1.20 µg / ml and 5.05 ± 1.24, 7 and 21 days, respectively; Denture Base, day 7 - 6.17 ± 2.54 µg / ml, day 21 - 5.3 ± 1.9 µg / ml. The concentration of NO in saliva (in its oxidized form as nitrite) changes in response to the adaptive period after the imposition of new complete dentures. An increase in NO concentration was observed on days 7 and 21, which returned to close to normal levels after 30 days, and after 6 months corresponded to normal levels before the placement of complete dentures.

Keywords: complete removable plate prosthesis, complete absence of teeth, acrylic plastic, photopolymer resin, additive technologies, 3D printing, saliva

Введение. Полные съемные протезы являются наиболее распространенным методом лечения пациентов с полным отсутствием зубов [1]. Возможны некоторые временные проблемы, которые могут возникнуть после наложения полных съем-

ных протезов, которые могут длиться в течение нескольких недель, вызывая различные уровни боли, дискомфорта и функциональных трудностей.

Факторы, влияющие на адаптацию пациента к зубным протезам, до конца не изучены. Предыду-

УДК 615.454.1:616-082:616.5-063.215

DOI: 10.34852/GM3CVKG.68.45.007

Тарасенко Г.Н.^{1,2}, Есипов А.В.¹

ЭФФЕКТИВНОСТЬ НАРУЖНЫХ ПРЕПАРАТОВ В ТЕРАПИИ ГЕМАТОМ

¹ФГБУ «3 ЦВКГ им. А.А. Вишневецкого» Минобороны России, г. Красногорск, Московская область²Кафедра дерматовенерологии и косметологии Российской медицинской академии непрерывного профессионального образования. Россия, г. Москва

Аннотация. В статье приведен случай обширной посттравматической гематомы полового члена. На месте травмы отмечалась выраженная болезненность, отек тканей и наличие синюшности. Назначенная терапия в виде холодных примочек с раствором борной кислоты на 2 дня. Затем втирание крема Цикабио Арника+ наружно 2 раза в день утром и вечером. Лечение дало положительный эффект: через несколько дней уменьшился отек и болезненность, изменился цвет самого очага. В дальнейшем в результате наружной терапии очаг повреждения разрешился через 2 недели без возможных осложнений. Приведенный автором случай дает возможность оценить врачу дерматовенерологу эффективность препарата Цикабио АРНИКА+ в терапии и разрешении гематом.

Ключевые слова: травма, гематома полового члена, наружная терапия, крем Цикабио Арника+

Tarasenko G.N.^{1,2}, Esipov A.V.¹

EFFICIENCY OF EXTERNAL PREPARATIONS IN THERAPY OF HEMATOMAS

¹FSBI "3 Central military clinical hospital named after A.A. Vishnevsky," Russian defense Ministry, Krasnogorsk.²The department dermatology and cosmetology of the Russian medical academy of continuous vocational training. Russia, Moscow

Abstract. In article the case of an extensive posttraumatic hematoma of a penis is resulted. On a trauma place the expressed morbidity, a hypostasis of fabrics and cyanosis presence was marked. The appointed therapy in the form of cold lotions with a solution of boric acid for 2 days. Then rubbing a cream of Tsikabio Arnica + externally 2 times a day in the morning and in the evening. Treatment has given a positive effect: in some days the hypostasis and morbidity has decreased, colour of the centre has changed. Further as a result of external therapy the damage centre was resolved in 2 weeks without possible complications.

The case resulted by the author ARNICA + in therapy and the permission of hematomas gives the chance to estimate to the doctor дерматовенерологу efficiency of a preparation of Tsikabio.

Keywords: trauma, penis hematoma, external therapy, cream of Tsikabio Arnica +

Прежде чем говорить о гематоме нужно дать определение. Это организованное скопление жидкой или свернувшейся крови расположенное в мягких тканях, возникшее в результате разрыва сосудов (например, при ушибе или любой травме). Она может быть небольших размеров и обширная. Гематома располагается как поверхностно (под кожей, или наружными слизистыми оболочками), так и в глубине мышц. По локализации гематомы различают: подкожные, подслизистые, подфасциальные, межмышечные и прочие [1, 6].

В большинстве случаев причиной гематомы является травматизация кровеносного сосуда, ко-

торая может произойти вследствие ушиба, сдавливания, защемления, удара, перелома костей и других травм.

Образование гематомы происходит за счет разрыва сосудов и кровь под давлением вытекает в подкожную клетчатку или мышцы без нарушения целостности кожи [2]. Самая распространенная локализация – под кожей разных участков тела, представляя собой синяки различной формы и величины. Как пример, гематома на ноге, руке, голени и так далее. Многие наверняка замечали кровоподтеки на лице, в частности на губе, лбу, щеке, нижних и/или верхних веках [3].

УДК 617.7-089:616-072.3

DOI: 10.34852/GM3CVKG.13.70.008

Епифанов С.А., Крайнюков П.Е., Апостолиди К.Г., Ахинян Э.К.

ЭНДОСКОПИЧЕСКАЯ МЕТОДИКА ВОССТАНОВЛЕНИЯ НИЖНЕЙ И МЕДИАЛЬНОЙ СТЕНОК ГЛАЗНИЦЫ ПРИ ТРАВМАТИЧЕСКИХ ПОВРЕЖДЕНИЯХ С ИСПОЛЬЗОВАНИЕМ БАЛЛОННОЙ ТЕХНИКИ

ФГБУ «Национальный медико-хирургический Центр им. Н.И.Пирогова» Минздрава России, Москва

Аннотация. Описана методика эндоскопической репозиции нижней и медиальной стенок глазницы с использованием баллонной техники у 32 пациентов (2010–2017) 18–60 лет, в т. ч. у 10 женщин и 22 мужчин. Способ позволяет проводить миниинвазивное хирургическое лечение без использования постоянных имплантатов или трансплантатов, восстановить анатомическое строение глазницы посредством лифтинга костных фрагментов за счет заполнения полости синуса надувным баллоном. Посредством сдувания/надувания баллона по ходу операции удавалось добиться оптимальной репозиции отломков. Снижается травматичность хирургического вмешательства, уменьшается количество послеоперационных осложнений, значительно повышается экономическая эффективность лечения.

Ключевые слова: перелом нижней стенки глазницы, перелом медиальной стенки глазницы, баллонная техника, эндоскопические технологии

Epifanov S.A., Krainiukov P.E., Apostolidi C.G., Akhinian E. K.

ENDOSCOPIC METHOD OF RECONSTRUCTION OF INFERIOR AND MEDIAL ORBITAL WALLS IN CASES OF BLOWOUT FRACTURES, WITH THE BALLOONING TECHNIQUE

Pirogov National Medical & Surgical Center, Moscow

Abstract. This study represents the methodic of endoscopic reposition of lower and medial orbital walls with a use of balloon catheter in 32 patients (2010-2017), from 18 up to 60 years old. This study included 10 female and 22 male patients. This methodic allows performing minimally invasive surgical treatment without using permanent implants or transplants to restore an anatomical structure of orbital complex. It represents lifting of remaining bone fragments by filling the maxillary sinus on a damaged side with a balloon catheter. By inflating or deflating the balloon catheter in progress of its installation it was possible to achieve an optimal positioning of bony fragments. This method allows lowering traumatizing factor of surgery, lowers the risks of post-op complications and substantially increases economic efficiency of treatment.

Keywords: inferior orbital wall fracture, medial orbital wall fracture, ballooning technique, endoscopic methods

При травме глазницы наиболее часто повреждаются ее нижняя и медиальная стенки: по данным мировой литературы, частота повреждений составляет от 5 до 10% всех травматических повреждений [18], а частота изолированных повреждений глазницы составляет 32% всех повреждений средней зоны лица. По данным [13], изолированные повреждения глазницы встречаются в 7,6% среди всех повреждений челюстно-лицевой области. В отечественной литературе статистические показатели разнятся, по данным некоторых авторов, изолированные переломы стенок орбиты наблюдаются в 16,1% случаев повреждений средней зоны лица [1].

В литературе достаточно активно обсужда-

ется вопрос хирургической тактики при повреждениях стенок глазницы. Безусловно, хирургическое лечение больных с повреждениями глазницы требует прежде всего мультидисциплинарного подхода. По-прежнему остаются актуальными вопросы выбора оптимального и менее травматичного доступа для осуществления операции и, что наиболее важно, способа проведения реконструкции. Традиционными методами хирургического лечения больных с изолированными повреждениями глазницы являются подглазничный (субцилиарный) хирургический доступ и восстановление поврежденных стенок глазницы с использованием аутооттрансплантатов или имплантационного материала (титановые пласти-

Профилактическая медицина

Preventive medicine

УДК 616-071:612.273.2:578.834.1

DOI: 10.34852/GM3CVKG.88.49.009

Тонян А.Г.¹, Хан В.В.¹, Алехнович А.В.², Карандин В.И.²

ОБОСНОВАНИЕ МЕТОДИКИ ОЦЕНКИ ПОСТУРАЛЬНЫХ ИЗМЕНЕНИЙ САТУРАЦИИ КИСЛОРОДА У БОЛЬНЫХ COVID-19

¹ФГБОУ ВО «Кубанский государственный медицинский университет» МЗ РФ, г. Краснодар, Россия²ФГБУ «3 ЦВКГ им. А.А. Вишневого» Минобороны России, г. Красногорск, Московская область

Аннотация. Разработана и обоснована методика оценки постуральных изменений сатурации кислорода в интересах больных COVID-19. Проводилась ультразвуковая доплерографическая оценка кровотока в левой почечной вене по разнице между максимальной и минимальной скоростью артериального и венозного (ΔV_{ven}) в шести статических состояниях: на спине, на животе, на правом боку, на левом боку, сидя и стоя. Нарушение кровотока фиксировали при разности ΔV_{ven} более 22 см/с. Создана математическая модель работы аорто-мезентериального «пинцета» в качестве регулирующей управляющей системы. Оценивая взаимоотношение показателей ДГЭА и Т, выявили, что показатели ДГЭА и Т взаимосвязаны и могут изменяться как разнонаправленно ($\downarrow\uparrow$ или $\uparrow\downarrow$), так и однонаправленно ($\uparrow\uparrow$ или $\downarrow\downarrow$). Колебания давления в левой ПВ позиционнозависимы, влияют на общее артериальное давление (АД) и сатурацию кислорода (SpO_2). Аорто-мезентериальный «пинцет» следует рассматривать как регулирующую управляющую систему в системе общего кровотока организма человека. На основании проведенного моделирования сделали следующие выводы: 1 – полная удельная энергия зависит от положения сосуда в пространстве; 2 – взаимоотношения фазовой скорости и скорости пульсовой волны меняются при прохождении через разветвления кровеносной сети. Изменения давления в левой почечной вене и колебания уровня гормонов коры надпочечника позиционно зависимы и являются патогенетическим фактором в развитии нарушений общей гемодинамики и сатурации кислорода.

Ключевые слова: сатурация, кровоток, дегидроэпандростендион, тестостерон

Tonyan A.G.¹, Khan V.V.¹, Alekhovich A.V.², Karandin V.I.²

JUSTIFICATION OF THE METHODOLOGY FOR ASSESSING POSTURAL CHANGES IN OXYGEN SATURATION IN PATIENTS WITH COVID-19

¹Kuban State Medical University of the Ministry of Health of the Russian Federation, Krasnodar, Russia²FSBI "3 Central military clinical hospital named after A.A. Vishnevsky," Russian defense Ministry, Krasnogorsk

Abstract. A method for assessing postural changes in oxygen saturation in the interests of COVID-19 patients has been developed and justified. Ultrasound Doppler evaluation of blood flow in the left renal vein was performed based on the difference between the maximum and minimum arterial and venous velocity (ΔV_{ven}) in six static states: on the back, on the stomach, on the right side, on the left side, sitting and standing. Blood flow disorders were recorded at a difference of ΔV_{ven} greater than 22 cm/s. A mathematical model of the operation of the aorto-mesenteric "tweezers" as a regulatory control system is created. Assessing the relationship between the DHEA and T indicators, we found that the DHEA and T indicators are interrelated and can change both in different directions ($\downarrow\uparrow$ or $\uparrow\downarrow$) and in one direction ($\uparrow\uparrow$ or $\downarrow\downarrow$). Pressure fluctuations in the left PV are position-dependent, affecting total blood pressure (BP) and oxygen saturation (SpO_2). Aorto-mesenteric "tweezers" should be considered as a regulatory control system in the system of the general blood flow of the human body. Based on the simulation, the following conclusions were made: 1-the total specific energy depends on the position of the vessel in space; 2-the relationship between the phase velocity and the pulse wave velocity changes as it passes through the branches of the blood network. Changes in pressure in the left renal vein and fluctuations in the level of hormones in the adrenal cortex are positionally dependent and are a pathogenetic factor in the development of disorders of general hemodynamics and oxygen saturation.

Keywords: saturation, blood flow, dehydroepiandrosterone, testosterone

Медико-биологические науки Medical and biological Sciences

УДК 616.15.07:616-005.1-08:355-721

DOI: 10.34852/GM3CVKG.20.87.010

Лобанова Т.Н., Шарпов Г.Н., Есипов А.В., Павлова М.В., Алехнович А.В.

СОВРЕМЕННАЯ ЛАБОРАТОРНАЯ ДИАГНОСТИКА НАРУШЕНИЙ ГЕМОСТАЗА В КЛИНИЧЕСКОЙ ПРАКТИКЕ МНОГОПРОФИЛЬНОГО ГОСПИТАЛЯ

ФГБУ «3 ЦВКГ им. А.А. Вишневого» Минобороны России, г. Красногорск, Московская область

Аннотация. тромбозластограмма, в современной интерпретации – новый стандарт в оказании помощи пациенту, позволяет визуально контролировать баланс свертывающей системы крови, наличие и степень компенсации расстройств гемостаза, общую динамику при критических состояниях и ответ на лечебные мероприятия. Обзор и преимущества метода. Опыт использования в клинической практике госпиталя.

Ключевые слова: тромбозластограмма, гемостаз, лабораторный контроль.

Lobanova T.N., Sharapov G.N., Esipov A.V., Pavlova M.V., Alekhnovich A.V.

MODERN LABORATORY DIAGNOSTICS OF HEMOSTATIC DISORDERS IN THE CLINICAL PRACTICE OF A MULTIDISCIPLINARY HOSPITAL

FSBI "3 Central military clinical hospital named after A.A. Vishnevsky," Russian defense Ministry, Krasnogorsk.

Abstract. the thromboelastogram, in modern interpretation – a new standard in patient care, allows you to visually monitor the balance of the blood clotting system, the presence and degree of compensation for hemostatic disorders, the overall dynamics in critical conditions and the response to therapeutic measures. Overview and advantages of the method. Experience of use in the clinical practice of the hospital.

Keywords: thromboelastogram, hemostasis, laboratory control

В настоящее время трудно назвать отрасль медицины, которая в той или иной степени не касалась бы проблем системы гемостаза. Работа же с этой системой не мыслима без четкого лабораторного контроля. Особенно это актуально для таких областей медицины как анестезиология и реаниматология, трансфузиология, сосудистая и кардиохирургия, гематология, нефрология трансплантология и многих других.

Данное сообщение детально характеризует современный метод оценки гемостаза – тромбозластографию. Тромбозластография, в современном ее исполнении, без сомнения, одна из перспективных методик, активно завоевывающих место в клинике.

1. Лабораторная диагностика гемостаза:

К основным методам оценки гемостаза относятся:

1) Рутинные методы.

а) коагулограмма:

- клотинговые или хронометрические показатели, в которых единицей измерения является время образования сгустка (определение АЧТВ, ПВ) удлинение времени образования сгустка свидетельствует о состоянии гипокоагуляции, соответственно укорочение - о состоянии гиперкоагуляции;

- тесты с использованием хромогенных субстратов, в ходе которых анализируется время гидролиза пептидного субстрата (определение активности антитромбина III, гепарина, плазминогена, протеина С, S, анти-Ха);

б) Определение уровня D-димера в крови.

Повышенный уровень D-димера в крови свидетельствует об активно протекающих процессах

ISSN 2658-6681



9 772658 668000



2 0 0 0 4

>